Lane Medical Library

RF.

Aus dem Institut für Schiffs- und Tropenkrankheiten, Hamburg.
Klinische Abteilung. — Vorsteher: Prof. Dr. P. Mühlens.

Über einen atypischen Fall von „Nodositas juxtaarticularis" bei einem in Accra (Goldküste) lebendem Europäer

INAUGURALDISSERTATION

zur Erlangung der medizinischen Doktorwürde
der Medizinischen Fakultät der Hansischen Universität

vorgelegt von

HANS-EDGAR EULER
aus Berlin

N.Y. ACADEMY OF MEDICINE

1937

Gutachter: Prof. Dr. E. G. Nauck

Mitgutachter: Prof. P. Mühlens

Gedruckt mit Genehmigung der Medizinischen Fakultät
der Universität Hamburg

DRUCK: A. PREILIPPER, WERKE UND DISSERTATIONEN / HAMBURG 11

Ehe ich auf unseren Fall eingehe, möchte ich kurz einleitend den Begriff der „Nodositas juxtaarticularis“ umreißen. Es handelt sich dabei um derbe zwischen Kirschkern- und Nußgröße schwankende Knoten, die, wie der Name sagt, vorzugsweise in der Nähe von Gelenken ihren Sitz haben. 1891 von dem brasilianischen Arzt Viktor Lutz erstmalig beschrieben, und mit Lues und Lepra in Zusammenhang gebracht, wurden die Knoten in der Folgezeit überall dort gefunden, wo die Framboesie endemisch ist, deshalb zwischen Framboesie und Nodositas juxtaarticularis Beziehungen angenommen und das Krankheitsbild als eine reine Tropenkrankheit angesehen. Als in späteren Jahren das gleiche Bild auch bei Weißen gefunden wurde, die nie in den Tropen gewesen waren, und es gelang durch Überimpfung von Knotenmaterial im Tierexperiment einen typischen Primäraffekt zu erzeugen, neigten viele Forscher dazu, die Krankheit als eine Folge der Syphilis anzusehen. Andere wieder fanden Kokken und Pilze als Erreger; noch andere glaubten eine spezifische Spirochäte gefunden zu haben. Es herrschte also in bezug auf Ätiologie noch starke Unklarheit, genau so wie die Verbreitungsverhältnisse und die Lokalisation der einzelnen Knoten noch keineswegs so ausreichend geklärt sind, daß wir die Knotenkrankheit als ein wohldurchforschtes und in allen Fragestellungen geklärtes Krankheitsbild ansehen können. Für den europäischen Arzt gewann die Kenntnis des Krankheitsbildes im selben Augenblick an Bedeutung, als sich herausstellte, daß es sich keineswegs um eine reine Tropenerkrankung handelte, die in die Behandlung des Facharztes gehört, sondern um eine Erkrankung, die jedem praktischen Arzt in der Sprechstunde begegnen kann. Leider ist es dieser irrigen Meinung zuzuschreiben, daß das Bild der Knotenkrankheit in Deutschland ziemlich unbekannt ist; dazu kommt, daß die Differentialdiagnose mitunter recht schwierig ist, da nach dem heutigen Stand der Forschung die Diagnose mit einiger Sicherheit erst im histologischen Bild zu stellen ist. Andererseits ist die Erkennung der Lutzschen Knotenkrankheit insofern recht wichtig, als wir im Gegensatz zu den meisten anderen Knotenerkrankungen bei geeigneter Therapie die Möglichkeit haben, die Knoten mit großer Wahrscheinlichkeit auf konservativem Wege zum Verschwinden zu bringen. Daher ist die Kenntnis jedes Falles von Wichtigkeit, der in der Lage ist, bestehende Lücken auszufüllen, der neue Gesichtspunkte bringt und hilft, das Bild zu weiten und abzurunden.

In unserem Fall handelt es sich um einen Patienten B., der gebürtiger Däne, seit 1928 an der Goldküste als Ingenieur-Chemiker beschäftigt ist. Er klagte über Knoten, die sich in den letzten Jahren an den Streck- und

Beugeseiten beider Hände, sowie an beiden Ellenbogen entwickelt hätten. Die Knoten schmerzten nicht und belästigten ihn auch nur in geringem Maße. Immerhin beunruhigte ihn, daß die Knoten dauernd an Größe und Zahl zunahmen, aber kein Arzt ihm sagen könne, was die Ursache sei.

Anamnestisch war vom Patienten folgendes zu erfahren: Ähnliche Erscheinungen, wie die vorliegenden, sind in der Familie nie beobachtet worden.

An Kinderkrankheiten nur Masern. — 1926 Typhus. 1928 ging er als Chemiker-Ingenieur nach Afrika. Einen Monat nach der Ankunft dort will er kurz anhaltende Leistendrüsenschwellung beobachtet haben. — Seit er an der Goldküste ist, treten in ca. vierwöchigen Abständen leichte Fieberattacken auf, die spontan kommen und gehen, den Patienten nur wenig belästigen. Während eines Europa-Urlaubs im Jahre 1930 heftige Gelenkschmerzen in Fuß- und Kniegelenken. Kein Fieber, die Gelenke schwellen auch nicht an. Als er auf der Rückfahrt in warmes Klima kam, verschwanden die Schmerzen von selbst.

Vor ca. 4 Jahren bemerkte der Patient zum erstenmal, daß sich an der Rückseite der Hände kleine Knoten gebildet hatten. Er schenkte ihnen keine große Beachtung, da sie ihn weder schmerzten noch in der Arbeit hinderten. Erst als ähnliche Knoten am Ellenbogen und an der Handinnenfläche auftraten, fing er an, sie systematisch zu beobachten. Er stellte dabei fest, daß die Knoten, über längere Zeiträume gesehen, die Tendenz zu fortschreitendem Wachstum hätten, obwohl sie zu manchen Zeiten kleiner wurden. Als Ursache für dieses Kleinerwerden gab er länger dauernden Witterungswechsel oder Klimaveränderungen an. So seien die Knoten beim vorigen Europaurlaub so erheblich zurückgegangen, daß die größeren sich ca. um die Hälfte verkleinert hatten, während einige kleinere restlos verschwunden seien. Die Schrumpfung sei immer mit einer Konsistenzvermehrung der Knoten einhergegangen. Auch beim augenblicklichen Europaurlaub hatte er die gleiche Wahrnehmung machen können. Schmerzen in der Hand bestanden nur, wenn er mit großer Kraft etwas anpacken mußte, aber dann sind es nicht die Nodositäten selbst, die schmerzen, sondern das darunter befindliche Gewebe, das durch den übertragenen Druck gequetscht wird.

Venerische Infektion wird energisch negiert, Patient ist unverheiratet, hat in Afrika nur mit Schwarzen verkehrt und meint, da er früher in einem Krankenhaus gearbeitet hat, daß er einen evtl. Primäraffekt oder sonstige Krankheitserscheinungen einer bestehenden Lues mit Sicherheit erkennen würde.

Bei der körperlichen Untersuchung konnte ich folgenden Befund erheben:

Mittelgroßer Patient in gutem E. Z. und K. V., der geistig einen etwas indolenten und gleichgültigen Eindruck macht, intellektuell aber keinerlei Schwächen zeigt. Haut und sichtbare Schleimhäute sind gut durchblutet, keine Ödeme, Exantheme oder Drüsenschwellungen nachweisbar.

Kopf: Normal konfiguriert, keine abnorme Druck- oder Klopfempfindlichkeit. Augenbewegungen frei, Pupillen reagieren prompt und ausgiebig auf Licht und Convergenz, kein Nystagmus. Hirnnerven frei.

Mundhöhle: Rachenhinterwand gerötet, Rauchergebiß, sonst o. B.

Hals: o. B.

Thorax: An Brustkorb und Lunge kein pathologischer Befund.

Herz: Grenzen regelrecht, Aktion gleichmäßig. Töne leise aber rein. Puls gut gefüllt, von mittlerer Spannung. Blutdruck 170/95.

Abbildung 1

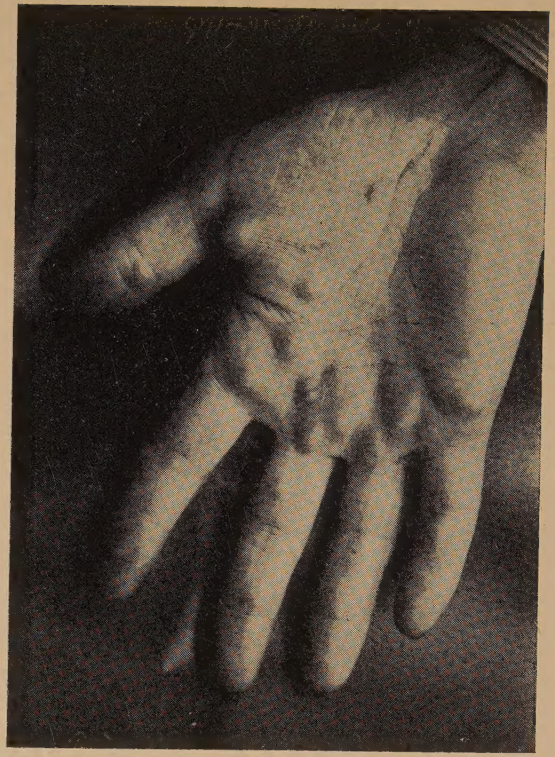

Abbildung 2

Leib: Straffe, fettreiche Bauchdecken, keine pathologischen Resistenzen, kein Druckschmerz, Leber nicht vergrößert, nicht verhärtet, Milz nicht palpabel. Leistendrüsen tastbar, aber nicht wesentlich vergrößert. Bauchdeckenreflex in allen drei Etagen lebhaft.

Genitale: o. B.

Gliedmaßen: An Armen und Beinen kein Sensibiltätsausfall. Tonus, Trophik, Motilität o. B. Die Sehnenreflexe sind in normaler Stärke auslösbar. — Meyer bds. pos. — Keine Adiadochokinese. Fingernasenversuch einwandfrei, Baranyscher Zeigeversuch wird gut ausgeführt. Feine Fingerbewegungen werden prompt angegeben. Kein Babinski. Mendel Rossolimo neg. — Kniehackenversuch o. B. — Romberg neg. — Gang sicher.

Ferner konnte an den oberen Gliedmaßen folgender Befund erhoben werden, der auch durch nebenstehende photographische Aufnahmen (siehe Abb. 1 und 2) gut wiedergegeben wird.

An der Rückseite beider Hände (Abb. 1) fanden sich über den zweiten Phalangealgelenken der Finger symmetrisch angeordnet je ein ca. erbsengroßer Knoten von knorpeliger Konsistenz. An der Handinnenfläche (Abb. 2), ebenfalls symmetrisch angeordnet, multiple Knoten verschiedenster Größe, diffus über die ganze Handinnenfläche verteilt, so daß nur die eigentliche Vola manus und der Kleinfingerballen frei von diesen Bildungen blieb. Besonders auffällig war, daß die volar befindlichen Knoten nicht wie die der Streckseite streng an den Gelenken lokalisiert waren, sondern sich auch an den Mittelstücken der Phalangen befanden.

Die Größe der einzelnen Knoten ist sehr verschieden. Sie schwankt zwischen Kirschgröße bis herab zu den kleinsten vom Auge kaum noch wahrnehmbaren Erhabenheiten.

Füße, sowie der ganze Körper, mit Ausnahme der Ellenbogen, blieben frei von ähnlichen Bildungen.

An den Ellenbogen fanden sich, ebenfalls symmetrisch angeordnet, einen Querfinger unter dem Olekranon auf der Ulna, je ein ca. nußgroßer derber Knoten, der sich auf der Unterlage gut verschieben ließ, mit der Haut jedoch fest verwachsen war. Die Haut über den Knoten erschien etwas derb, gerötet, eine Temperaturdifferenz zur umgebenden Haut ließ sich jedoch nicht feststellen. Eine Empfindlichkeit der Knoten bestand nicht.

Auch die an der Hand befindlichen Knoten zeigten gleiche Charakteristika. Sie waren alle auf der Unterlage frei beweglich, die darüberliegende Epidermis entweder wenig oder gar nicht verschieblich. Abhängig ist dieses Verhalten vom Alter der betreffenden Nodositäten. Diejenigen Knoten, die vom Patienten als zuletzt entstanden bezeichnet wurden, zeigten alle eine gewisse Verschieblichkeit der darüberliegenden Haut, während wir bei den älteren Knoten durchweg entzündliche Veränderungen fanden, die die Haut über den Knoten fixiert hatten.

Das Blutbild setzt sich wie folgt zusammen: Hb. 80%, L. 6400, E. 5,1 Mill.

Differentialblutbild: Eo. 1, Stab. 8, Seg. 59, Ly. 21, Mo. 11.

Die Blutsenkungsgeschwindigkeit war erhöht: 40 mm, im Blut war der WaR. stark pos. M. Kl. R. ++, Kahn +.

Die Liquoruntersuchung ergab einen ähnlichen Befund: Druck normal, Zellzahl 6/3, WaR. stark positiv, Pallida-Reaktion stark positiv, Flockungs-Reaktion stark positiv, Pandy stark positiv, Nonne Apelt stark positiv, die Goldsolkurve zeigte eine deutliche Lueszacke.

Als weiteres wurde die histologische Schnittuntersuchung zu Rate gezogen. Zu diesem Zweck wurde einer der walnußgroßen Knoten am Ellenbogengelenk herausgeschält. Er ließ sich leicht isolieren, war gut gegen die Umgebung abgegrenzt, ohne jedoch eine eigentliche Kapsel zu haben. Die Farbe war glänzend weiß, die Konsistenz knorpelig, mit Knochenhaut oder Gelenkkapsel bestanden keine Verbindungen.

Histologischer Befund.

Es wurden folgende Färbungen vorgenommen: Hämatoxylin, van Gieson, Elastica-Färbung, Mallory-Färbung, ferner Versilberung.

Der exzidierte Knoten besteht im wesentlichen aus mehr oder weniger derbem, nicht sehr kernreichem und gefäßarmen kollagenem Bindegewebe, das in geflechtartigen Strängen angeordnet ist. Während die Bindegewebsstränge in den peripheren Teilen in ihrer Faserstruktur gut erkennbar sind, nehmen sie in den zentralen Partien ein gequollenes, zum Teil verwaschenes Aussehen an. An einzelnen Stellen verwandelten sich Bindegewebsfasern in Massen von homogener Beschaffenheit, an anderen sind sie durch Anhäufung von polymorphkernigen Leukozyten auseinandergedrängt oder zerstört. An den Gefäßen, die zwischen den Strängen eingelagert, gelegentlich auch von etwas Fettgewebe umgeben sind, erkennt man einen einheitlichen, im wesentlichen unveränderten Bau. Insbesondere sind die Intimazellen von normalem Aussehen, dagegen ist die Media meist verbreitert, so daß das Gefäßlumen durch die Verdickung der Gefäßwand eingeengt wird. Zu einem oblitierenden Gefäßverschluß kommt es dabei nicht. Um die Gefäße finden sich Zellanhäufungen von Rundzellencharakter. Das elastische Gewebe ist im ganzen stark verringert, im Bereich der Zellinfiltrationen fast gänzlich verschwunden und nur in den Gefäßwänden der kleinen Arterien stärker entwickelt. In allen zentralen Partien, in denen die bindegewebigen Elemente deutliche Degenerationserscheinungen zeigen, finden sich Gefäße in geringer Zahl. An einer Stelle fand sich eine so starke Anhäufung von Leukozyten, daß man von beginnender Einschmelzung und Abszeßbildung sprechen konnte, während das Knotengewebe, abgesehen von den perivasculären Infiltrationen, nur mäßig zahlreiche lymphozytäre und histozytäre Zellen enthält. In den versilberten Präparaten ließen sich Spirochäten nicht nachweisen. Ebensowenig wurden in anderen Präparaten Bakterien oder sonstige parasitäre Gebilde entdeckt.

Es handelt sich um einen chronisch-entzündlichen derben bindegewebigen Knoten mit kleinen zentralen abszeßartigen Einschmelzungen des Gewebes, der seinem histologischen Bau nach den juxta-articulären Knoten entspricht.

Jetzt zu den Literaturangaben. Wie schon eingangs erwähnt, war der erste, der sich mit dem Bild des „Juxtaarticulären Knoten" befaßte, der brasilianische Arzt Adolf Lutz. Er beschrieb in einem „Brief aus Honolulu", der an die Monatshefte für praktische Dermatologie gerichtet war, im Jahre 1891 folgende Fälle.

„Im Anschluß an Syphilis und Lepra will ich noch eine Erkrankung erwähnen, die ich hier wiederholt bei Eingeborenen und Fremden beobachtet habe. Das mitgesandte Lichtbild gibt einen sehr ausgeprägten Fall wieder. Die Träger waren zum Teil leprös, zum Teil nicht, aber alle der Syphilis mehr oder weniger verdächtig. Es handelte sich um Tumoren, die stets nahe an einem Knochen und meist in der Nähe eines Gelenkes gefunden wurden. Ihre Konsistenz ist derart, daß man an Chondrome denken kann, während sie sich von Exostosen dadurch unterscheiden, daß sie nicht ununterbrochen mit dem Knochen zusammenhängen. Diese Tumoren bilden sich bei Behandlung mit Jodkali zuweilen vollkommen, häufiger nur größtenteils zurück, übrigens nicht ganz mit der Geschwindigkeit eines gewöhnlichen Gummas. Bei dem auf dem Bild dargestellten Kranken entfernte ich, nachdem sich die Jodkaliwirkung erschöpft hatte, den zurückgebliebenen Rest der Geschwülste an den Ellenbogen und fand weiße, sehnige, mit der Umgebung fest verwachsene Bindegewebstumoren. Dasselbe fand ich bei dem Kind des Kranken. Hier war ein ähnlicher Tumor an einer Rippe durch geschwürigen Zerfall der darüberliegenden Weichteile bloßgelegt. Daneben bestand bei dem Kind ein kachektischer Zustand mit Zeichen angeborener Syphilis, während der Vater einen unverkennbar leprösen Erythemfleck hatte."

In späteren Jahren wurde dasselbe Krankheitsbild ohne Kenntnis der Lutzschen Angaben beschrieben, so von MacGregor und von Steiner in den Jahren 1901 und 1904. Von Jeanselme schon Anno 1899. Vom selben Autor stammt auch der treffende Name „Nodosités juxtaarticulaires".

Unter „juxtaarticulären Knoten" verstehen wir knorpelharte derbe knotige Bildungen, die bevorzugt an ganz bestimmten Stellen des menschlichen Körpers zu finden sind. Der Häufigkeit nach aufgezählt ist hier an erster Stelle nach Heinrich Hoffmann das Ellenbogengelenk zu nennen. Es folgen Kniegelenke, Fußgelenke, Hüftgelenksgegend, Stirn, Unterarm und Steißbeingegend. Seltener sind das Gesäß, Schultergelenke und die Gegend der Handgelenke betroffen. An den Fingergelenken wurden die Nodositäten bisher 10mal gefunden. Die Lokalisation an Handteller, Ober- und Unterschenkel, Rippengegend und hinter dem Ohr gehörte zu den größten Seltenheiten

Charakteristisch ist ferner, daß die Knoten immer über den Gelenken oder in deren nächster Nachbarschaft sitzen. Es ist bisher nur ein einziger Fall von Borscevsky beschrieben worden, der einen Knoten im Fleisch der Wade fand.

Die Knotengröße schwankt durchschnittlich zwischen Walnuß- und Kirschgröße, von Irvine und Turnacliffe wurden solche von Hühnereigröße angegeben, andererseits fanden Steiner und Brunsting Knoten, die so klein waren, daß sie mit dem Auge nicht mehr sichtbar waren, sondern nur der Palpation zugängig waren. Sichere Normen können also über die Knotengröße nicht gegeben werden, auch ist sie nur sehr bedingt vom Alter der Nodositäten abhängig, da wir wohl wissen, daß die Knoten die Tendenz zu langsamem Wachstum haben, die Wachstumsgeschwindigkeit bei den einzelnen Individuen jedoch sehr unterschiedlich

ist. Selbst verschiedene Knoten bei ein und demselben Menschen können eine so unterschiedliche Wachstumsgeschwindigkeit zeigen, daß der bei weitem größere der jüngere sein kann.

Auffallend ist ferner die Tatsache, daß die Knoten so gut wie immer an symmetrischen Körperstellen lokalisiert sind, wobei der Begriff der Symmetrie nicht zu eng gefaßt werden kann. Er besagt nur, daß die Knoten beispielsweise an beiden Unterschenkeln oder Händen vorkommen, sie müssen jedoch nicht an genau entsprechenden Stellen ihren Sitz haben. Auch die Größe und Zahl der Nodositäten wird hiervon nicht erfaßt.

Was die Beziehungen der Knoten zur umgebenden Haut anbetrifft, so sind sie sowohl auf der Unterlage weitgehend verschieblich, wie auch die darüberliegende Epidermis frei beweglich ist.

Beschwerden pflegen sie dem Träger nicht zu machen. Von Commes, Montel, Jessner und Pick sind einige beschrieben worden, in denen ein Druckgefühl bestanden haben soll, ja teilweise sollen sie sogar schmerzhaft gewesen sein, aber diese Befunde gehören zu den Seltenheiten. Gerade dieser Schmerzlosigkeit haben wir es zuzuschreiben, daß bisher so wenig vollständige Beschreibungen der Entwicklung der Nodositäten von ärztlicher Seite vorliegen, denn die Patienten kommen erst zum Arzt, wenn die Knoten so groß geworden sind, daß sie mechanisch stören, oder, besonders von Frauen, als kosmetischer Fehler empfunden werden.

Histologisch bestehen die Knoten mehr oder weniger aus entartetem fibrösem Gewebe. Jeanselme konnte mit ziemlicher Regelmäßigkeit drei verschiedene Schichten unterscheiden, einen äußeren entzündlichen Bezirk, einen inneren fibrösen und einen mittleren Übergangsbezirk. In der äußeren Schicht wurde weitmaschiges zellreiches junges Bindegewebe mit zahlreichen Blut- und Lymphkapillaren, sowie Lymphozyten, Riesenzell- und Plasmazellanhäufungen gefunden. Nach der Mitte des Knotens zu waren Gefäßveränderungen vorhanden, das Endothel wucherte, dadurch kam es zur Wandverdickung und Einengung des Lumens. Der innere Bezirk war nach außen durch festes fibröses Gewebe begrenzt, wies hyalin-entartetes grobscholliges Bindegewebe auf, mit gelegentlicher Leukozyteneinlagerung. Nach dem Zentrum zu wurden homogenisierte nekrotische Massen, evtl. Erweichungen gefunden. In der Übergangsschicht meist breitscholliges, zellarmes Bindegewebe, das mehr oder weniger homogenisiert nach innen zu entartet, nach außen mit entzündlicher Infiltration durchsetzt war.

Von anderen Forschern werden im allgemeinen keine grundsätzlichen Abweichungen gefunden. Steiner stellt zwar die entzündlichen Wucherungen stark in den Hintergrund und lehnt auch die strikte Dreiteilung Jeanselmes ab. Er definiert die Knotenbildungen folgendermaßen: Es handelt sich um harte zell- und gefäßarme Geschwülste, die so gut wie immer ohne Kapsel im Unterhautgewebe liegen und im Innern manchmal schollig entarten, wobei die Zellkerne verschwinden. Gelegentlich besteht ein einzelner Knoten aus einer Gruppe kleinerer Knoten, die voneinander getrennt erscheinen. Interessant sind auch die Untersuchungen van Dijkes und Oudendals, die sich den Jeanselme'schen Regeln anschließen. Sie betonen aber ebenfalls, daß die Unterteilung in einzelne Bezirke oft keinesfalls deutlich sei, vielmehr fänden meist fließende Über-

gänge statt. In der Mitte der Knoten seien nicht selten außer hyalinem Gewebe kleinere Gefäße vorhanden, umgeben von Lymphozyten und Plasmahaufen, die manchmal junges Bindegewebe, epitheloide und Riesenzellen aufwiesen. Als ständigen Befund heben sie Fettgewebsinseln hervor, die in die äußeren Knotenbezirke eingelagert seien. Jessner betont die Herkunft dieser Inseln aus dem subkutanen Fettgewebe.

Das Bindegewebe ist also, speziell in den äußeren Schichten, wenig verändert, wohingegen im Zentrum des Knotens weitgehende Veränderungen vorherrschen, es ist hier kernarm, homogen oder hyalin entartet, teilweise finden sich neben relativ gut erhaltenem Gewebe ausgedehnte Nekrosen, kleine Abszeßbildungen. Der Bau zeigt mitunter eine gewisse Ähnlichkeit mit Knorpelgewebe.

Die Endothelwucherungen der Gefäße sind oft sehr stark, so daß es unter Umständen zum vollständigen Verschluß des Gefäßlumens kommen kann, besonders wenn es sich um eine parallellaufende Mediaverdickung handelt, wie von Goodmann beschrieben. Von diesen Veränderungen werden fast nur die kleinen und mittleren Gefäße betroffen.

Vergleichen wir den bei unserem Fall erhobenen histologischen Befund mit den klassischen Beschreibungen, so ist die Diagnose, wenn wir auch nicht die strikte von Jeanselme gegebene Dreiteilung finden können, ohne Schwierigkeiten gegeben.

Auch im klinischen Bild finden wir in vielen Punkten weitgehende Übereinstimmung mit der oben gegebenen Definition des juxtaartikularen Knotens. Die Knotengröße, die zwischen Nußgröße und kleinsten Erhabenheiten schwankt, läßt sich zwanglos in das bestehende Bild der Lutzschen Knotenkrankheit einreihen.

Was die Beziehungen der Knoten zur Umgebung anbelangt, so stimmen die in unserem Falle gemachten Beobachtungen ebenfalls mit den bisherigen Erfahrungen überein. Die Knoten sind auf der Unterlage weitgehend verschieblich, die jüngeren auch gegen die darüberliegende Haut beweglich, während wir bei den älteren eine zunehmende Verwachsung mit dieser finden. Die Haut selbst ist derb, etwas verdickt, auch gerötet, zeigt also die Merkmale entzündlicher Veränderungen. Beschwerden machen die Knoten nicht.

Die symmetrische Anordnung ist ebenfalls charakteristisch. Die Häufigkeit der befallenen Körperteile ist oben ausführlich angegeben worden. Wir sehen daraus, daß die Lokalisierung an der Hand selten und erst von Lutz, Schwartz, Greenbaum, Brunsting, Cole und Driver beobachtet worden ist.

Ähnlich gehäufte und diffus sowohl über Handrücken wie Handfläche verbreitete Knoten konnte ich in der diesbezüglichen Literatur nicht finden. Auch sind die gleichmäßigen Angaben, die der Patient über die klimatische Abhängigkeit der Knoten in bezug auf Größe und Konsistenz macht, von Interesse. Im allgemeinen werden die Knoten als Gebilde knorpelharter Konsistenz beschrieben. Fontoynont und Carougeau, die einige Knotenkranke über längere Zeit beobachten konnten, stellten fest, daß die Gebilde in vereinzelten Fällen zunächst weich waren, mit zunehmendem Alter jedoch an Konsistenz zunahmen und steinhart wurden. Schwartz

fand weiche und härtere Knoten nebeneinander. Auch hier dürften die weicheren Knoten die jüngeren und der zunehmende Härtegrad eine Folge des Alters sein. Bei ursprünglich harten Bildungen wurden mitunter Erweichungen gefunden.

Es handelt sich in unserem Falle jedoch nicht um Veränderungen einzelner Knoten, sondern das gesamte Knotenbild unterliegt bei klimatischen Veränderungen Konsistenzschwankungen, die von dem Kranken auf wiederholten Europareisen jedesmal wiederkehrend beobachtet wurden. Im tropischen Klima waren die Nodositäten elastisch und zeigten ein langsam, aber stetig fortschreitendes Wachstum. Schon nach kürzerem Europaurlaub zeigten die Knoten die Tendenz zur Schrumpfung, die bei längerem Aufenthalt ganz offensichtlich wurde; sie nahmen gleichzeitig an Härte zu. Schon kürzerer Aufenthalt in den Tropen genügte, um das ursprüngliche Bild der elastischen Knoten wieder hervortreten zu lassen. Beim diesmaligen Europaaufenthalt sollen die größten Knoten durchschnittlich um die Hälfte zurückgegangen sein, einige kleinere fast vollständig verschwunden sein.

Ätiologisch können wir im vorliegenden Fall mit einer gewissen Wahrscheinlichkeit, gestützt auf den eindeutigen Ausfall der Wassermannschen Reaktion, die Lues in ursächlichen Zusammenhang mit der Knotenentstehung bringen.

Schon Lutz schrieb in seinem Brief, daß alle Kranken der Syphilis mehr oder weniger verdächtig wären. Dagegen waren Mouchet und Clapier die ersten, die sich für eine frambötische Ätiologie der Knotenkrankheit aussprachen. Diese Auffassung gewann mehr und mehr an Boden, als sich herausstellte, daß sich sehr häufig bei Kranken, die an der Knotenkrankheit litten, Reste alter frambötischer Erkrankungen nachweisen ließen, und es von Dyjke und Oudendal gelang, im Knoten Treponemen nachzuweisen. Erschüttert wurde die Auffassung erst, als Sellei die Lutzschen Knoten auch bei Soldaten feststellte, die nie zuvor in den Tropen gewesen waren. Da sich in der Folge ähnliche Betrachtungen mehrten, und die meisten dieser Menschen eine deutlich positive WaR. hatten, brach sich die Überzeugung Bahn, daß das Treponema pallidum doch wohl in erster Linie verantwortlich zu machen sei. Bei den tropischen Erkrankungen gibt uns der Ausfall der Reaktion leider keinen Aufschluß, ob die Knoten luetischer oder framboetischer Ätiologie sind, da für beide Erkrankungen eine positive WaR. charakteristisch ist. Es ist noch nicht einmal geklärt, ob es sich bei beiden Treponemenarten um grundsätzlich verschiedene Erreger handelt, oder ob der Erreger der Framboesie, Treponoma pertenue, nur eine sich den veränderten Lebensbedingungen angepaßte Abart der Treponoma pallidum ist. Takasaki und Ikegami halten das gefundene Treponema für eine spezifische, nur diese Knoten hervorrufende Art.

Beeinflußt werden kann das Krankheitsbild durch alle Medikamente, die imstande sind, eine Lues zu heilen oder günstig zu beeinflussen. Da wir mit den gleichen Mitteln auch bei der Framboesie günstige Heilerfolge erzielen, können wir aus diesem Verhalten keine näheren Schlüsse über die Art des Treponema ziehen. Wir können nur sagen, daß es unwahrscheinlich ist, daß Bakterien, Pilze oder andere Mikrorganismen die Urheber sind, wie von verschiedenen Forschern früher angenommen wurde.

Zur Frage der Knotenentstehung ist es ferner wichtig zu wissen, daß sie sich bevorzugt an Stellen bilden, die Traumen und dauernden mechanischen Schädlichkeite ausgesetzt sind. So hat schon Jeanselme betont, die Knoten könnten an jeder beliebigen Körperstelle entstehen, welche beständigem Druck, Reibung usw. ausgesetzt sind. Interessant sind die Angaben Genners, der seine Knotenkranken hauptsächlich auf der Insel Nias in Holländisch-Indien beobachtet hat. Framboesie sei dort stark verbreitet, Lues und Gonorrhoe gäbe es überhaupt nicht, und bis zu 10% aller Kranken hätten die von Lutz beschriebenen Knoten. Diese säßen fast ausschließlich an den Fußgelenken, an denen die Eingeborenen schwere silberne oder goldene Ringe trugen. Auch Onrato ist der Ansicht, daß die häufig eingenommene Hockstellung vieler Eingeborener, wobei bestimmte Körperstellen einem sich regelmäßig wiederholenden Druck ausgesetzt sind, für den Sitz der Knoten bedeutungsvoll ist.

In unserem Falle ist allerdings eine rein mechanische Noxe als auslösendes Moment sehr unwahrscheinlich, denn es handelt sich um einen Mann, der nach seinen eigenen Angaben keinerlei ausgedehnte körperliche Arbeit zu leisten hat. Da er von Beruf Ingenieur-Chemiker ist, müssen wir unbedingt an einen Dauerreiz, hervorgerufen durch die Einwirkung von Chemikalien als auslösendes Moment denken, dem ja die Finger und Hände in besonderem Maße ausgesetzt sind. Leider haben wir über diese Möglichkeit noch keinerlei ausreichendes Vergleichsmaterial zur Hand, um zu einem abschließenden Urteil kommen zu können.

Die Diagnose bzw. Differentialdiagnose der Krankheiten mit Knotenbildung stößt recht häufig auf große Schwierigkeiten, da wir einige Erkrankungen kennen, die in ihrem klinischen Bilde dem vorliegenden recht ähnlich sehen und gleichberechtigt nebeneinander gestellt werden können. So das Bild der „Periartikulären Fibrome", das keineswegs selten ist, auch in den Tropen oft beobachtet ist, „Onchocerca volvulus", „Neoplasmen", sowie der „Rheumatismus nodosus".

In zweiter Linie sind noch eine Reihe von anderen Krankheiten zu nennen, die aber vom Vorliegenden so wohl differenziert sind, daß es keine großen Schwierigkeiten machen wird, sie auszuschließen. Der Vollständigkeit halber sollen sie hier kurz aufgeführt werden.

Lipome, die recht häufig sind, können bei bloßem Aspekt in Frage kommen, es wird aber schon eine kurze Palpation genügen, um die weichen gelappten Lipome aus dem Kreis der Betrachtungen verschwinden zu lassen.

Ebenfalls lassen sich Hygrome durch ihre weiche Konsistenz ausschließen.

Auch tuberkulöse Knoten, die „multiplen kalten Abszesse der Unterhaut", sind ebenfalls nie harte Tumoren. Sie zeigen Fluktuation, sind violett verfärbt, neigen zu Fistelbildung oder brechen bei längerem Bestehen durch die Haut. In einem großen Teil der Fälle werden sich auch in anderen Organen Manifestationen einer bestehenden Tuberkulose finden lassen.

Die Erkennung von Exostosen wird wohl nie Schwierigkeiten machen, die Gebundenheit des Knotens an den Knochen, die Härte und Unverschieblichkeit schützen vor Verwechslung.

Schon eher kommen Chondrome in Frage, sie treten aber selten multipel auf und lassen den symmetrischen Sitz vermissen.

Auch das Xanthoma tuberosum gehört hierher, in unserem Fall dürfte die fehlende gelbliche Verfärbung und die knorpelartige Konsistenz dieses Krankheitsbild leicht ausschließen lassen.

Subcutane Sarkoide, wie sie von Laplane, Pautrier und Zimmerlin beschrieben sind, können ähnliche Erscheinungen machen. sie zeigen aber nicht die gleichmäßige runde Form, sondern sind flach und unregelmäßig begrenzt.

Schwieriger wird die Diagnose schon bei den Gichtknoten, die eine recht variable Größe haben, langsam wachsen, von derber knorpelartiger Konsistenz sind und gern in der Nähe der Ellenbogengelenke sitzen. Man wird in solchen Fällen nach analogen Knoten an den für Gicht typischen Stellen, wie Ohr, und Zehe, suchen müssen und aus dem Fehlen oder Nichtfehlen dieser „Tophie", wenn man gleichzeitig nach alten Gichtanfällen in der Anamnese forscht, sowie in der Blutuntersuchung einen wichtigen Anhaltspunkt finden.

Vor erheblichen Schwierigkeiten stehen wir bei den in neuerer Zeit wieder von Savatard, Macleod, Hauck, Arndt und Sonntag beschriebenen „periartikulären Fibromen". Der Sitz befindet sich mit Vorliebe an der Rückseite der Fingermittelgelenke. Fast nur werden die Hände befallen.

Sonntag schreibt über 7 Fälle von periartikulären Knoten. die sämtlich an den Fingergelenken der Streckseiten saßen und alle mit der Gelenkkapsel oder der Sehnenscheide in Zusammenhang standen.

Hauck findet im Gegensatz hierzu, daß die Knoten wohl auf der Unterlage wenig verschieblich seien, jedoch immer durch eine Bindegewebsschicht von der Aponeurose oder Gelenkkapsel getrennt seien. Symmetrisches Auftreten sei ferner bemerkenswert; auch fand er, daß seine Kranken über Spannungsgefühl in den Knoten und deutliche Empfindlichkeit Kälte gegenüber klagten, so daß die Bildungen oft mit Gichtknoten oder Frostbeulen verwechselt wurden.

Savatard schreibt in einer kurzen zusammenfassenden Arbeit, daß über die Frage, ob die Tumoren mit der darunterliegenden Gelenkkapsel zusammenhängen oder frei beweglich sind, bei den einzelnen Autoren sehr verschiedene Ansichten vertreten werden. Mac Kee und Andrews halten an ersterer Ansicht fest und begründen sie durch röntgenologische Aufnahmen und histologische Untersuchungen. Auf der anderen Seite bestreiten Montgomery und Culver, daß ein solcher Zusammenhang besteht, gehen dabei jedoch nur von klinischen Beobachtungen aus.

Savatard selbst beobachtete 3 Fälle und konnte bei keinem der drei, weder röntgenologisch noch histologisch, eine Zugehörigkeit zur Gelenkkapsel feststellen.

Indem ein Zusammenhang abgelehnt wird, dürfte auch die vorwiegende Ansicht der Autoren wiedergegeben werden. Aber wir sehen hierbei wieder. was für Schwierigkeiten es bei der geringen Zahl der exakt beschriebenen Fälle macht, zu einer ausreichenden und festumrissenen Beschreibung auch dieses Krankheitsbildes zu kommen.

Auch in unserem Fall bestand der begründete Verdacht, daß es sich um periartikuläre Fibrome handelt. Der typische Sitz der Primäreruptionen sind für diese Erkrankung die mittleren Gelenke der dorsalen Handseite. Das langsame Wachstum und die streng symmetrische Anordnung stützen diese These auf das beste. Nicht in den Kreis der Betrachtungen paßt das Bestehen ähnlicher Knoten an den Ellenbogengelenken, aber da es sich an den Händen um eine außerordentlich intensive Ausbreitung handelt, liegt ein Überspringen auf atypische Gebiete keinesfalls außerhalb des Bereichs des Möglichen.

Weitergehend kann es sich um eine Kombination von periartikulären Fibromen mit einem der oben aufgezählten Krankheitsbilder handeln. Solche Kombinationen sind jedoch recht selten, auch würden die einzelnen Bildungen dann nicht in derartig kontinuierlicher Reihenfolge auftreten, auch die absolute Symmetrie des Bildes spricht dagegen.

Falls es sich um ein periartikuläres Fibrom handelt, wird die histologische Untersuchung eine einwandfreie Diagnose gestatten.

Da es sich im vorliegenden Fall um einen Patienten handelt, der von der Goldküste kommt, darf ein Krankheitsbild, das an der Westküste Afrikas heimisch ist, nicht vergessen werden. Es handelt sich um eine Filarienkrankheit, hervorgerufen durch „Onchocerca volvulus". Es bilden sich im Unterhautgewebe bei den Befallenen Wurmknäuel, die nicht schmerzhaft sind, mit Vorliebe an der seitlichen Thoraxwand sitzen, aber auch den ganzen Körper befallen können. Sie sind von fibromartiger Konsistenz und pflegen im Laufe der Jahre zu wachsen. Die Diagnose ist insofern schwierig, als sich keine Mikrofilarien im peripheren Blut nachweisen lassen. In der näheren Umgebung der Knoten gelingt der Nachweis jedoch meist in der Gewebsflüssigkeit. Sonst gibt die häufig, aber nicht immer vorhandene Eosinophilie, nach Ausschluß von Wurmkrankheiten, einen wichtigen diagnostischen Hinweis. Als ultima ratio steht uns auch hier die Knotenexstirpation und histologische Untersuchung zur Verfügung, die eine Diagnose zumeist gestattet.

Klinisch oft völlig unmöglich ist die Abgrenzung malignen Tumoren gegenüber, da durch das außerordentlich vielgestaltige Auftreten dieser Bildungen alle Möglichkeiten gegeben sind, besonders wenn es sich um sekundäre Carcinommetastasen und Sarkome handelt, wie sie von Reiner und Darier beschrieben sind. In einem gewissen Teil der Fälle wird sich aus Anamnese, Körperzustand und klinischem Befund eine Wahrscheinlichkeitsdiagnose in der einen oder anderen Richtung stellen lassen. Sicherheit wird aber auch hier erst die histologische Untersuchung bringen.

Noch größere Schwierigkeiten macht die Unterscheidung von Rheumatismus nodosus, auch hier handelt es sich um subkutane, meist linsengroße, ziemlich derbe, schmerzlose, unter nicht veränderter Haut gelegene Knötchen, die mit Vorliebe symmetrisch in der Ellenbogen- und Kniegegend sitzen. Sie finden sich aber auch nach Ewig an Handflächen und Handrücken. Hoffmann meint, es sei charakteristisch, daß die Knötchengröße nur selten Linsengröße überschreitet und sie sich auch nie so hart wie die Lutzschen Knoten anfühlen. Es ist wichtig, daß in der Vorgeschichte nach rheumatischen Erscheinungen geforscht wird. In unserem

Falle finden wir solche Beschwerden, man kann ihnen aber kaum eine pathogenetische Bedeutung beimessen, da bei einem Klimawechsel, wie ihn eine Reise von Afrika nach Europa mit sich bringt, rheumatische Beschweren geradezu an der Tagesordnung sind.

Histologisch glaubte man die beiden Erkrankungen bisher trennen zu können, aber in allerjüngster Zeit wenden sich Kumer und Lang gegen eine solche Möglichkeit und glauben bei beiden Krankheitsbildern keine grundsätzlichen Unterschiede in der Struktur zu finden. Ebenfalls wenden sie sich gegen die rein luetische Ätiologie, besonders der nicht tropischen Lutzschen Knoten, und betonen einen Zusammenhang zwischen juxtaartikulären Knoten und Rheumatismus nodosus. Sie meinen, daß in jüngster Zeit immer wieder darauf hingewiesen wurde, daß die nichtluetischen Träger der juxtaartikulären Knoten irgendwelche Zeichen von Arthritis an sich tragen. Königstein untersuchte 7 Fälle mit juxtaartikulären Knoten, von diesen wies nur ein Kranker anamnestische Anhaltspunkte für eine Lues auf; aber alle hatten arthritische Beschwerden. Ginsberg und Stojanoff berichteten über 38 Fälle von juxtaartikulären Knoten mit primärer progredienter Polyarthritis, ohne Syphilis. Die von Hoffmann angegebenen klinischen Unterscheidungsmerkmale — „Rheumatismus nodosus — nur selten über Linsengröße und nie so harte Knötchen wie bei juxtaartikulären Knoten" — seien nicht immer zutreffend. Sie kommen zu dem Schluß, daß die Auffassung einer ausschließlich syphilitischen Ursache der nicht tropischen juxtaartikulären Knoten nicht aufrecht zu erhalten ist. Mit Gougerot, Burnier und anderen ist vielmehr anzunehmen, daß auch andere Umstände zu solchen Bildungen führen können, wobei — mit der Gleichstellung vieler nicht-luetischer Knoten mit dem Rheumatismus nodosus — als häufigste Ursache eine rheumatische Grundlage in Betracht kommen dürfte. Auch Bollag weist an Hand eines Falles darauf hin, daß bei positivem serologischen Befunde und Bestehen von Knoten längst nicht immer eine Nodositas juxtaarticularis anzunehmen ist, sondern wir ebensogut einen Rheumatismus nodosus vor uns haben können, der durch eine kongenitale Lues kompliziert ist. Er meint abschließend: Wie dem auch sei, die Beurteilung ist schwierig und das ätiologische Problem dieser Hautgebilde von einer endgültigen Lösung weit entfernt. Sehr wahrscheinlich haben diese Knoten gar keine einheitliche Ätiologie oder mit anderen Worten: Sie können durch verschiedene Erreger auf Grund einer besonderen Körperverfassung (rheumatische Körperverfassung nach Bauer und Klinge) hervorgerufen werden.

Wir sehen, wie wenig geklärt alle diese Fragen sind. Wir wissen aber auch, daß mit Ausnahme dieser unklaren Beziehungen zwischen juxtaartikulären Knoten und Rheumatismus nodosus, wobei keinesfalls ein Zusammenhang zwischen Framboesie und Lutzscher Knotenkrankheit abgelehnt werden darf, es möglich ist, in der weitaus größten Zahl der Fälle im histologischen Bilde die Diagnose zu stellen. Wichtig vor allen Dingen deshalb, weil wir bei den juxtaartikulären Knoten nicht wie bei den meisten anderen Knotenkrankheiten therapeutisch machtlos sind, sondern im Neo-Salvarsan und der üblichen antiluetischen Behandlung Mittel in den Händen haben, um die Menschen tatsächlich von ihren Knoten zu befreien oder den Zustand doch zum mindesten ganz erheblich zu bessern.

Herrn Prof. Dr. P. Mühlens, dem Direktor des Tropeninstituts, bin ich für die Überlassung dieser Arbeit sowie des Materials zu großem Danke verpflichtet. Herrn Prof. Dr. E. G. Nauck danke ich für die Zurverfügungstellung der histologischen Schnitte und für seine Ratschläge und Anregungen während der Ausführung.

LITERATURVERZEICHNIS.

1. *Arnst:* Berl. Dermat. Ges., 5. Dez. 1926.
2. *Bollag:* Schweiz. Med. Wschr. 1935, I, 702
3. *Borscevsky:* Demonstr. Russk. V. Dermat. 1926, 483.
4. *Brunsting:* Amer. Journ. Syph., 15, 42 (1931).
5. *Chapier:* Soc. méd.-chir- afric. Soc. Path. exot. Paris, 16, Nr. 7.
6. *Cole* and *Driver:* Arch. of Dermat., 22, 597 (1930).
7. *Commes:* Bull. Soc. path. exot. Paris, 13, 554, 7. Juli 1920.
8. *Fontoynont* und *Carougeau:* Arch. d. Parasitol. 13, Nr. 4, 583 (1910).
9. *Genner:* Ann. de Dermat. 6, Nr. 11, 675 (1925).
10. *Ginsberg* und *Stojanoff:* Zbl. Hautkrk. 1934.
11. *Goodmann:* Americ. Jl. med. Sci. 159, 231 (1920).
12. *Greenbaum:* Jl. Labor. and clin. Med. 10, 6, 476 (1925).
13. *Mac Gregor:* Traitée d. Path. exot ... Brit. Med. Jl. 1901.
14. *Hauck:* Med. Klinik, 20, Nr. 45, 1569 (1924).
15. *Hoffmann, H.:* Handbuch d. Haut- und Geschlechtskrkh.
16. *Irvine* und *Turnacliffe:* Arch. of Dermat. 11, 132 (1925).
17. *Jeanselme:* Congr. col. Paris, 31. Mai 1904. — Bull. Soc. Path. exot, Paris, 9, 287 (1916). — Bull. Soc. Med. Hospit., Paris, 42, Nr. 28, 1404, 1926. — Schweiz. Med. Wschr., 57, 2 (1927), 25.
18. *Jessner:* Schles. Ges. vaterl. Kultur, Breslau, 16. Febr. 1933. — Klin. Wschr. 3, Nr. 33 (1924), 1499.
19. Schles. Dermat. Ges., 20. Juni 1925. — 14. Kongr. dtsch. Dermat. Ges., Dresden, 13. bis 16. Sept. 1927. — Arch. f. Dermat., 152, H. 1, 132 (1926).
19. *van Dijke* und *Oudendal:* Geneesk. Tijdschr. voor Ned. Ind., 62, H. 4, 413 (1922).
20. *Königsstein:* Zbl. Hautkr. 1935.
21. *Laplane:* Bull. Soc. Franc. Dermat., 1921, Nr. 3, 75 (1921).
22. *Mac Leod:* Proc. Roy. Soc. Med., 18, Sec. Dermat.
23. *Lutz, A.:* Brief v. Sept. 1891 aus Honolulu an die Monatshefte für prakt. Dermat., 14, 30 (1892).
24. *Montee:* Bull. Soc. Path. exot., Paris, 13, 1, 554, 7. Juli 1920.
25. *Onrato:* Zbl. Hautkr., 538 (1925).
26. *Pantrier:* Bull. Soc. franc. Dermat., 1921, Nr. 8, 53 (1921).
27. *Pick:* Dtsch. Dermat. Ges. Tech. Rep., 19. Juni (1927).
28. *Savatard:* Arch. Dermat., 9, 441 (1924).
29. *Schwartz:* Arch. Dermat., 17, Nr. 5, 553 (1928).
30. *Sonntag:* Dtsch. med. Wschr., 53, 619 (1927).
31. *Steiner:* Arch. Schiffs- und Tropenhyg., 8, 156 (1904).
32. — Arch. Schiffs- und Tropenhyg., 8. 156 (1904). — Schweiz. Med. Wschr., 57, Nr. 17, 395 (1927). — Beitr. path. Anat., 1911, Nr. 213.
33. *Tatasaki* und *Ikegami:* Zbl. Hautkrkh., 26, 610 (1928).

LEBENSLAUF.

Am 10. Mai 1910 wurde ich, Hans-Edgar Karl Euler, als Sohn des Kaufmanns Ernst Euler, in Berlin-Schöneberg geboren. Ich besuchte dort das Werner-Siemens-Realgymnasium, war drei Jahre im Internat in Hohenlychen (Uckermark) und bestand das Abitur im Frühjahr 1930 an der Treitschke-Schule in Berlin. Das erste Semester studierte ich in Freiburg/Br., ging sodann nach Berlin zurück, wo ich das Physikum und im Februar 1936 das Staatsexamen ablegte. Als Med.-Prakt. arbeitete ich die ersten vier Monate auf der Inneren Abteilung des Horst-Wessel-Krankenhauses in Berlin, war anschließend zwei Monate auf der Neurolog. Abteilung der Charité-Nervenklinik und bin seit dem 1. September 1936 am Tropeninstitut Hamburg (Prof. Dr. P. Mühlens) beschäftigt.